北播磨総合医療センター
KITA-HARIMA MEDICAL CENTER

肺葉切除後の重大合併症，血栓による脳梗塞について

2024．10，No.38

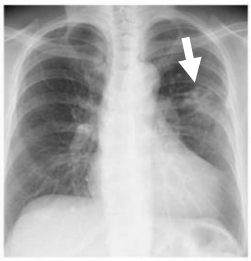

図 1．胸部写真

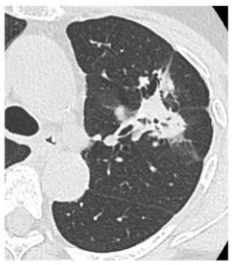

図 2.造影 CT

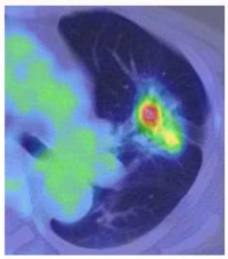

図 3. PET-CT

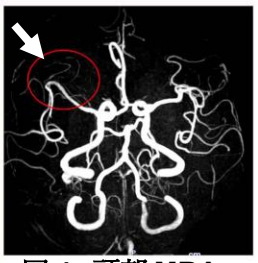

図 4．頭部 MRA

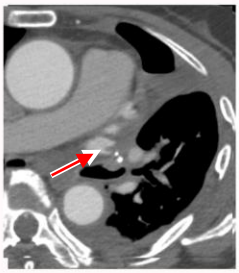

図 5．造影 CT

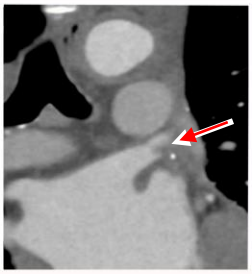

図 6．冠状断

図 7．切除標本

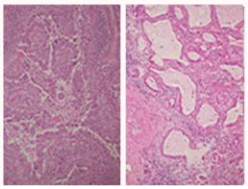

図 8．病理組織像

症例；70 歳代，女性． X-2 年に指摘されていた左中肺野の浸潤影が増大してきたため，X 年，本センター呼吸器内科を紹介された．気管支鏡による精査にて肺腺癌と診断された（図 1，矢印）．

合同カンファレンス：CT では 34mm 大の空洞を伴う充実性腫瘤を（図 2），PET-CT では同部に高度の集積を認めた．転移を疑う所見は認めず（図 3），臨床病期は 1 期と判定された．比較的大きな病変が上，舌区に跨がるため区域切除よりも上葉切除が望ましい判断し，これを患者，家族に説明したところ同意を得た．尚，既往歴に膵管内乳頭粘液性腫瘍（IPMN）がある．喫煙歴はない．

手術所見と術後経過；鏡視下に左上葉切除＋リンパ節廓清を行った．術後経過は良好で，9 日目に退院したが，その 3 日後，発語困難と左上下肢の不全麻痺を来たして，当院救急外来，脳外科，脳神経内科を受診した．直ちに頭部 MRI が施行され，中大脳動脈の閉塞を認めた（図 4，矢印）．胸部造影 CT では左上肺静脈切離断端内に血栓を疑う低吸収域を認めたので，同部に生じた血栓による脳動脈塞栓症と診断した（図 5, 6）．緊急の脳血管内治療を行い，血栓を除去した．抗凝固療法を開始して，症状は徐々に改善し，再入院の 19 日後に退院した．現在，後遺症なく，UFT による術後補助化学療法を行っている．

病理組織学的所見；腫瘍径は 44mm で（図 7），病変部に一致して N/C 比の高い細胞が乳頭状（図 8，左），腺房状に増殖し（図 8，右），stage ⅡA の腺癌と診断された．

考察；今回は近年，肺切除後の重篤な合併症として注目されている脳血管障害に関する報告である．本例では左上肺静脈の切離断端内に生じた血栓に因って術後 12 日目に脳梗塞が発症した．肺葉切除 193 例に術後造影 CT を行った研究では 1)肺静脈断端内の血栓形成を 7 例(3.6%)に認め，2）全て左上葉切除後で，3）抗凝固療法にて血栓の消失を確認したが， 1 例に脳梗塞が発症した，4）原因としては切離された上肺静脈盲端部の長さが他葉の切除後に比し長く、血流の停滞が生じ易い事が考えられる，と報告されている [1) 2)]．他葉発生例の報告もあるが，当院で遂に遭遇した第 1 例もやはり左上葉切除後の発生（45 例目，2.2%，肺癌手術症例の 458 例目，0.21%，）であった．本例では幸い関係各科との連携が功を奏し，後遺症なく軽快退院した．対策に関しては各施設とも苦慮しているところであるが，当院でも今後は術後の造影 CT や抗凝固療法の適応を検討する必要があろう．

文献：1)Hattori A, et al., Gen Thorac Cardiovasc Surg, 2019; 67: 247,
2)Ohtaka, et al, , Ann Thorac Surg 2013; 95: 1924